

**ПРОСТОРОВА ОРГАНІЗАЦІЯ СЕКРЕТОРНИХ КОМПОНЕНТІВ
ЕКСТРАОРБІТАЛЬНОЇ ТА ІНФРАОРБІТАЛЬНОЇ СЛЬОЗОВИХ
ЗАЛОЗ ЛАБОРАТОРНОГО ЩУРА**

Каценко А.Л.¹, Литовка В.В.¹, Шерстюк О.О.¹, Свінцицька Н.Л.¹, Пілюгін А.В.¹, Устенко Р.Л.¹, Корчан Н.О.¹, Новописьменний С.А.²

¹*Полтавський державний медичний університет*

²*Полтавський національний педагогічний університет ім. В.Г. Короленка*

Вступ. Сльозові залози тварин та людини є особливою групою своєрідних секреторних органів, які виконують функції, що мають великий вплив на стан гомеостазу організму в цілому [1,2]. З початку двохтисячних років зріс інтерес до вивчення морфології слъозових залоз людини, що пов'язано з випадками діагностування в практиці офтальмології синдрому "сухого ока" у порівняно молодих людей. Однією з основних причин цього є тривала робота спеціалістів за комп'ютером та гаджетами. Тому цей синдром, безумовно, представляє на сьогоднішній день гостру проблему сучасної морфології, патоморфології та офтальмології. Залучення слъозових залоз в патологічні процеси, як у тварин, так і у людей вимагає більш детальних сучасних знань їх морфології, особливо при їх нормальному функціонуванні, що є важливим при уточненні патоморфологічного діагнозу. Отримання таких даних на основі доступних на сьогодні методів дослідження та їх аналіз, залишається актуальним завданням сучасної морфології [3,4,11].

Мета дослідження. Встановити загальнобіологічні закономірності та специфічні риси будови часточок екстраорбітальної та інфраорбітальної залоз лабораторного щура та їх залозистих компонентів, а також порівняти їх морфологію [5].

Матеріали і методи дослідження. Від 10 лабораторних щурів самців було отримано шляхом препарування з кожного боку по 2 слъозові та по 1-ій Гардеровій залозі. Матеріал фіксовано 12% нейтральним формаліном, після чого залози вміщені у парафін за традиційною методикою [6]. З парафінових блоків отримано серії тонких гістологічних зрізів товщиною 4 мкм із забарвленням гематоксиліном та еозином. Проведено аналіз серій тонких послідовних парафінових зрізів, як екстраорбітальної, так і інфраорбітальної слъозових залоз (залоза Гардера буде досліджена окремо). На основі гістологічних зрізів перших двох залоз виготовлені двовимірні фотореконструкції типових часточок індивідуальних слъозових залоз щурів з метою наступного отримання тривимірних реконструкцій методом багаточислової пластичної реконструкції [6].

Результати дослідження та їх обговорення. Перш ніж перейти до викладення матеріалів власних досліджень щодо слъозових залоз лабораторних щурів, необхідно нагадати деякі фундаментальні уявлення про їх морфологію та функцію.

Традиційно слъозові органи у тварин та людей за

виконуваною функцією та анатомо-топографічному розташуванню поділяють на сльозосекреторний і сльозовивідний апарати [1]. До секреторного апарату щурів належать екстраорбітальні та інфраорбітальні сльозові залози, що мають різні розміри, форму, колір і розташування, та додаткові екзокринні Гардерові залози, що розміщені по одній в орбітах тварини. Таким чином, сльозову рідину лабораторних щурів утворюють залози різної локалізації. Одна з них, а саме екстраорбітальна, розміщена за межами очної ямки, недалеко від розташування навколоушної слинної залози, тобто на мордочці тварини вентрально та попереду від слухового проходу. Вона має чітко виражену сполучно-тканинну капсулу, та порівняно з інфраорбітальною залозою значно більший об'єм. Від неї, при пошаровому препаруванні, досить легко виділяється головна протока, що має напрямок до латерального кута ока тварини.

Екстраорбітальна сльозова залоза щура, за нашими даними, є складним конгломератом окремих, різної величини та форми «гроноподібних залозок». Кожна з них складається з кінцевих відділів та вивідних проток різного калібру. В конгломераті індивідуальної екстраорбітальної сльозової залози часточки відокремлені одна від одної широкими прошарками сполучної тканини. В них чітко візуалізуються судини артеріального типу та венули **(Рис.1)**.

Всередині ж самої часточки її епітеліальні компоненти (кінцеві відділи і вивідні протоки) дуже тісно розташовані один до одного, про що свідчать вузькі інтерстиціальні простори між ними на зрізах. Такі прошарки заповнені сполучною тканиною незначної товщини, в ній, як правило, візуалізуються судини гемомікроциркуляторного русла значно меншого калібру ніж в широких прошарках.

Сполучно-тканинні прошарки часточок розгалужують залозисту паренхіму на окремі ділянки, які, на нашу думку, тотожні аденомерам сльозових і слинних залоз людини. У щура вони часто мають подовжену форму, де в центрі розташована аксіальна вивідна протока, в яку радіально впадають досить короткі екскреторні протоки, що закінчуються кінцевими відділами [1,2]. В таких найменших прошарках сполучної тканини візуалізуються не тільки прекапілярні артеріоли та посткапілярні венули, а також кровеносні та лімфатичні капіляри. Всередині часточки сльозової екстраорбітальної залози лабораторних щурів екскреторні протоки мають значний просвіт (внутрішній діаметр), неспівставний із просвітами вивідних проток, що розташовані біля кінцевих відділів залози. Вивідні протоки екстраорбітальної та інфраорбітальної сльозової залози щура, що мають значний внутрішній діаметр, як правило, визначаються в межах тієї зони залози, де йде утворення злиттям багатьох таких проток головної

вивідної протоки. Головні протоки обох залоз з'єднуються та відкриваються своїм гирлом в межах очної ямки у кон'юнктивальний мішок.

Інфраорбітальна сльозова залоза щура не має, порівняно з екстраорбітальною залозою, такої повздовжньої головної протоки. Вона досить коротка, як правило своїм злиттям поєднується з аналогічною протокою екстраорбітальної залози (**Рис. 2**), тим самим утворюючи загальну вивідну протоку для обох сльозових залоз лабораторних щурів [1,2,10]. Сама інфраорбітальна залоза значно менша за об'ємом ніж екстраорбітальна, також має добре виражену власну сполучнотканинну капсулу, що обмежує собою залозисту паренхіму та строму. Паренхіма інфраорбітальної та екстраорбітальної залози утворена гомологічними екзокриноцитами двох видів, що виробляють переважно білковий секрет, тобто сероцитами та мукоцитами. Вони приймають участь в будові стінки кінцевих відділів і проток. Візуально трубчасто-альвеолярні епітеліальні компоненти інфраорбітальної залози щурів в межах часточки розташовані ще щільніше, ніж у екстраорбітальної залози. В деяких інтерстиціальних проміжках залоз відмічається лімфоцитарна інфільтрація стромы. Скупчення ліпоцитів в міжчасточкових сполучнотканинних проміжках, як в екстраорбітальній, інфраорбітальній та Гардеровій сльозових залозах (що є характерним для сльозової залози людини) нами не відмічалось (**Рис. 3**).

Висновки. Сльозові залози лабораторних щурів, як екстраорбітальна, так і інфраорбітальна, мають індивідуальну добре виражену сполучнотканинну капсулу. Одна з сльозових залоз (екстраорбітальна), розташована за межами орбіти.

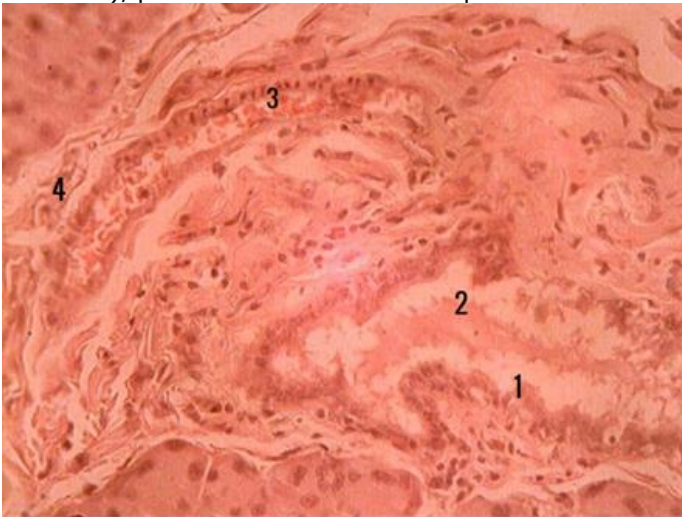


Рис 1. Екстраорбітальна залоза лабораторного щура.

Тонкий парафіновий зріз, забарвлення гематоксиліном та еозином, x400. 1- внутрішньодолькова сльозова протока. 2- секрет. 3- кровоносна судина (артеріола). 4- міжчасточковий інтерстицій.

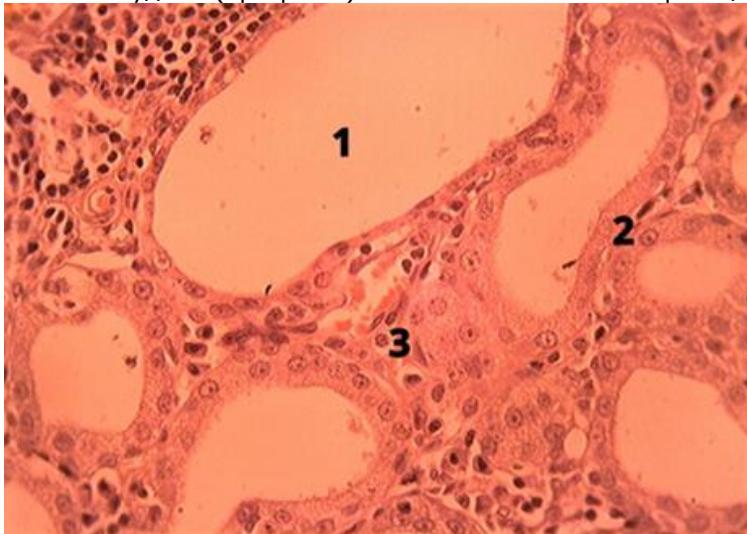


Рис. 2. Інфраорбітальна залоза лабораторного щура. Тонкий парафіновий зріз, забарвлення гематоксиліном та еозином, x400. 1- просвіт крупної вивідної протоки; 2 – епітеліоцити стінок вивідних проток; 3 – посткапілярна венула.

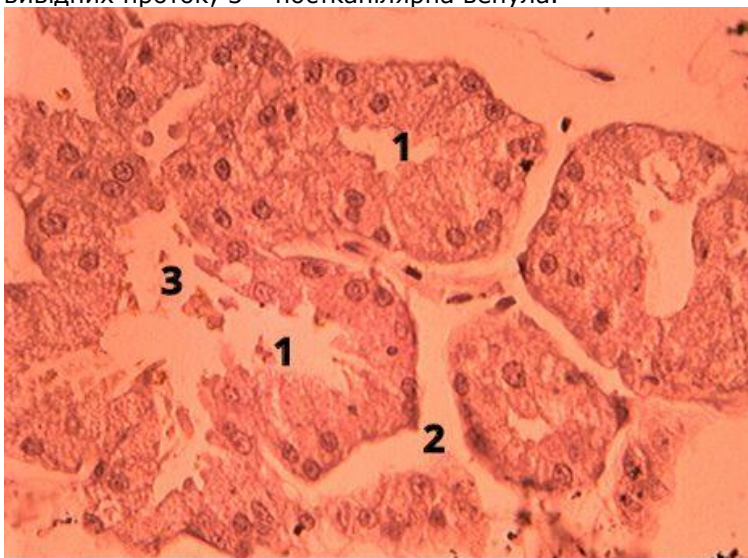


Рис. 3. Гардєрова залоза лабораторно щура. Тонкий парафіновий зріз, забарвлення гематоксиліном та еозином, x400. 1 –

кінцеві відділи залози; 2 – інтерстиціальні проміжки; 3 – місце входу кінцевих відділів в екскреторні протоки.

Сльозові залози лабораторного щура сильно відрізняються між собою за формою, розмірами та мають різні об'єми секреторної паренхіми.

Як екстраорбітальна, так і інфраорбітальна залози лабораторних щурів в межах часточок та між ними мають щілиноподібні міжепітеліальні інтерстиціальні простори, в яких нами не виявлено зкупчення ліпоцитів, як це є в слъзових залозах людини.

В об'ємі часточки, як екстраорбітальної так і інфраорбітальної залози, міжепітеліальні інтерстиціальні простори вміщують судини гемомікроциркуляторного русла (ГМЦР), переважно капіляри, прекапілярні артеріоли, а також посткапілярні венули. Артеріоли та венули, як правило, візуалізуються за межами часточок в більш виражених інтерстиціальних проміжках, які розташовані між 3-4 сусідніми часточками.

Візуально у часточках інфраорбітальної залози, у порівнянні з екстраорбітальною слъзовою залозою щурів, секреторні епітеліальні компоненти розташовані дуже щільно один до одного.

Література

1. Каценко А.Л. Структурна організація залозистих компонентів екстраорбітальної та інфраорбітальної слъзових залоз лабораторного щура / А. Л. Каценко, О. О. Шерстюк, В. В. Литовка, Н. Л. Свінцицька // Вісник проблем біології та медицини. – 2020. – Вип. 2 (156). – С. 259–262.
2. Каценко А.Л. Морфология слезных и гардеровой железы лабораторных крыс / А. Л. Каценко, О. О. Шерстюк, Р. Л. Устенко [и др.] // Актуальні проблеми сучасної медицини: Вісник Української медичної стоматологічної академії. – 2018. – Вип. 4 (64), т. 18. – С. 132–137.
3. Свінцицька Н.Л. Просвітницька роль анатомічного музею у формуванні здорового способу життя серед молоді / Н. Л. Свінцицька, І. В. Когут, Р. Л. Устенко [та ін.] // Фізкультурно-оздоровчі та спортивні технології в освітньому просторі: теорія і практика : колективна монографія / за заг. ред. О. О. Момот, Ю. В. Зайцевої. – Полтава: ПНПУ імені В. Г. Короленка, 2020. – С. 225–243.
4. Свінцицька Н.Л. Вплив наукових досліджень викладача на формування сучасного лікаря / Н. Л. Свінцицька, О. О. Шерстюк, Т. Ф. Дейнега, В. О. Рогуля, В. Г. Гринь // Основні напрямки удосконалення підготовки медичних кадрів у сучасних умовах : матеріали Всеукр. наук.-практ. конф. з міжнар. участю, 26 березня 2015 р., м. Полтава. – Полтава, 2015. – С. 213–214.
5. Шерстюк О.О. Структурна організація та морфометричні показники екскреторних проток пальпебральної частки слъзової залози людини / О. О. Шерстюк, А. В. Пілюгін, Н. Л. Свінцицька, А. Л. Каценко // Збірник тез доповідей VII конгресу наукового товариства анатомів, гістологів, ембріологів, топографоанатомів України, м. Одеса, 2–4 жовтня 2019 р. – Одеса, 2019. – С. 155–156.

6. Шерстюк О.О. Стереоморфология: история и перспективы ее развития для теории и практики медицины / О. О. Шерстюк, Н. Л. Свинцицкая, Р. Л. Устенко [и др.] // Актуальні проблеми сучасної медицини: Вісник Української медичної стоматологічної академії. – 2020. – Т. 20, вип. 1 (69). – С. 186–192.
7. Шерстюк О.О. Структурна організація орбітальної частки сльозової залози людини / О. О. Шерстюк, В. В. Литовка, А. Л. Каценко [та ін.] // Morphologia. – 2020. – Т. 14, № 3. – С. 118–123.
8. Шерстюк О. О. Епонімичні назви внутрішніх органів / О. О. Шерстюк, В. Г. Гринь, В. П. Білаш [та ін.] // Світ медицини та біології. – 2014. – № 2 (44). – С. 226– 228.
9. General biological patterns of the structure of human major and minor lacrimal glands and under-researched aspects of their morphology / A. L. Katsenko, O. A. Sherstiuk, N. L. Svintsytska [et al.] // Актуальні проблеми сучасної медицини: Вісник Української медичної стоматологічної академії. – 2019. – Вип. 2 (66), т. 19. – С. 229–234.
10. Lacrimal glands structure components of the laboratory rat / D. Maryinak, A. Katsenko, O. Sherstiuk [et al.] // 3rd International Translational Medicine Congress Of Students And Young Physicians: book of abstracts Congr., Oscon, Croatia 19th – 20th March, 2021. – Oscon, 2021. – P. 36.
11. Svintsytska N. L. Morphofunctional characteristic of the skull with a clinical aspects: study guide / N. L. Svintsytska, V. H. Hryn. O. I. Kovalchuk. – Poltava, 2020. – 205 p.

ДЕЯКІ АСПЕКТИ ОЗЕЛЕНЕННЯ МІСЬКИХ ВОДОЙМ

Клепеч О.В.

Полтавський національний педагогічний університет імені В.Г. Короленка

Важливими елементами благоустрою міст є зелені насадження і водойми. Природні та штучні водні об'єкти, розміщені на територіях міст та їх околиць, мають велике господарське, санітарно-гігієнічне та рекреаційно-естетичне значення. Водночас водойми і водотоки під впливом урбанізації ландшафту зазнають погіршення екологічного стану та стають непридатними для безпечного використання міськими жителями [4]. Порушення екологічної рівноваги водних об'єктів у містах наочно засвідчують реакції вищої водної рослинності, що виконує важливу продукційну, сервощеформуючу, біофільтраційну роль у водних екосистемах [7, 11]. В ході багаторічних гідроботанічних досліджень на території міста Полтави виявлено такі негативні тенденції розвитку урбогідроекосистем, як збіднення видового та ценорізноманіття, синантропізація флористичного складу водних та прибережно-водних угруповань, порушення поясного розподілу рослинності, інтенсифікація процесів евтрофування, замулення та заболочення тощо [5].

Водночас значна кількість водних і прибережно-водних рослин відрізняється високими декоративними якостями, що